

Tibial Plateau Fractures: A Retrospective Analysis of Treatment Outcomes and the Role of Post-Traumatic Knee Joint Instability

Andrii Syvak
Andrii Kalashnikov
Yurii Litun

ДУ ІТО НАМНУ

Relevance. Fractures of the proximal tibia (PTF) account for 2-5% of all fractures and are often complicated by knee joint instability, leading to disability.

Materials and Methods. A total of 87 cases treated between 2010 and 2022 were analyzed. Clinical, radiological (X-ray, CT), and statistical methods were used. Fracture classification was based on the Schatzker system.

Results. The most common fracture types were II (n=20), V (n=18), and III (n=15). Surgical treatment was applied in 91.3% of cases. A “good” functional outcome was achieved in 50% of patients, “satisfactory” in 30%, and “poor” in 20%. The main cause of poor outcomes was knee joint instability (25%). MRI and ultrasound were rarely used for diagnostics (1% and 7%, respectively), though they are essential for identifying soft tissue injuries of the knee joint.

Conclusion. Post-traumatic knee joint instability is a clinical issue that requires targeted diagnostics and treatment.

Актуальність

Переломи проксимального відділу великогомілкової кістки (ПВВК) – складні внутрішньосуглобові травми, які можуть спричинити тривале порушення функції колінного суглоба. Частота їх виникнення становить 2-5% усіх переломів, але ускладнення (нестабільність, дегенеративні зміни) можуть спостерігатися у 5,8-28% випадків, а рівень інвалідизації сягає 9,1% [1,2].

Методи і матеріали

У дослідження включено 87 історій хвороби пацієнтів віком від 21 до 74 років (середній вік – $34,6 \pm 1,6$ року), які проходили лікування в період з 2010 по 2022 роки. Серед пацієнтів було 32,8% жінок і 67,2% чоловіків.

Для типізації переломів була використана класифікація Schatzker [1].

Критерії оцінки результатів: зрощення перелому, ступінь відновлення функції, рентген та комп'ютерно-томографічна оцінка, суб'єктивне відчуття стабільності.

«Добрий» результат асоціювали з повною репозицією уламків, відсутністю дегенеративних змін на рентгені та КТ, повним відновленням функції колінного суглоба; «задовільний»

результат часто пов'язаний з повним відновленням опорності кінцівки, але із частковим відновленням функції, обмеження рухів, відчуття нестабільності, болі, «кляцання»; «негативний» результат не відновлення або часткове відновлення опорності кінцівки, не відновлення функції.

Використані клінічні, інструментальні (рентген, комп'ютерна томографія) і статистичні методи дослідження.

Результати та їх обговорення

В результаті ретроспективного дослідження, пацієнти були розподілені за типами переломів за класифікацією Schatzker (Рис. 1).

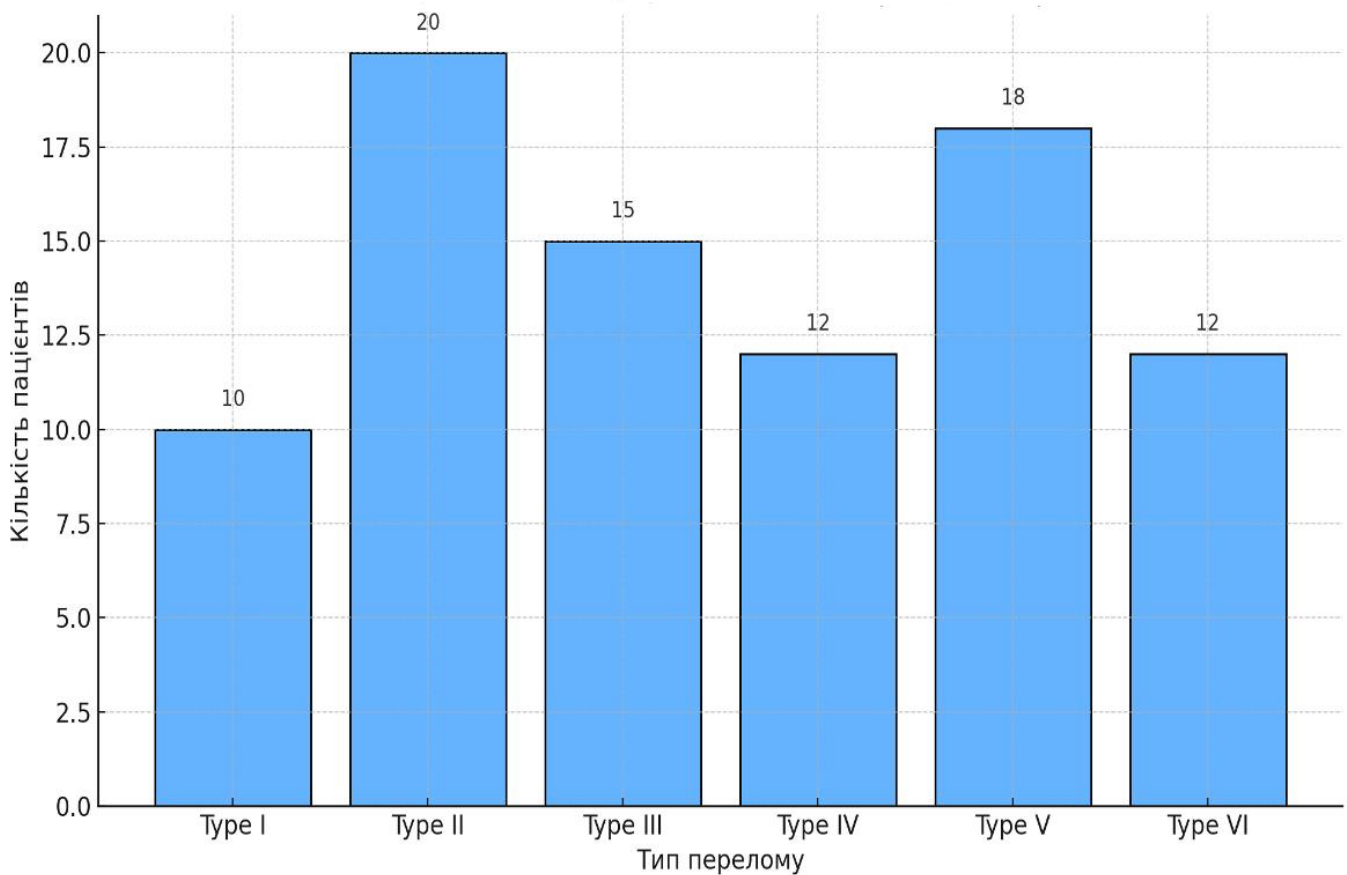


Figure 1. Розподіл пацієнтів за типом переломів за класифікацією Schatzker

Як видно з рис. 1, найбільш часто зустрічались переломи II (20%), III (15,6%) та V (13%) типів.

При дослідженні в 100% використовували рентгендіагностику, комп'ютерну томографію в 50%, а ультразвукову діагностику і магніторезонансну томографію відповідно в 7% та 1%.

Недостатнє використання МРТ та УЗД призводить до недооцінки супутніх ушкоджень зв'язок і менісків, що унеможливорює встановлення вірного діагнозу.

Нами проаналізовано методи лікування, що були застосовані нашим пацієнтам. Так,

консервативно лікувались 8,7% хворих і у 91,3% були виконані хірургічні втручання. Дані представлені в таблиці 1.

Тип перелому за Schatzker	n	%	Метод лікування
Тип I	10	11,5	Консервативне лікування
Тип II	20	23,0	Остеосинтез
Тип III	15	17,2	Остеосинтез
Тип IV	12	13,8	Остеосинтез
Тип V	18	20,7	Зовнішня фіксація/остеосинтез
Тип VI	12	13,8	Складний остеосинтез

Table 1. Методи лікування пацієнтів відповідно до типу перелома

Як свідчать дані таблиці 1, найбільш часто пацієнтам був застосований остеосинтез.

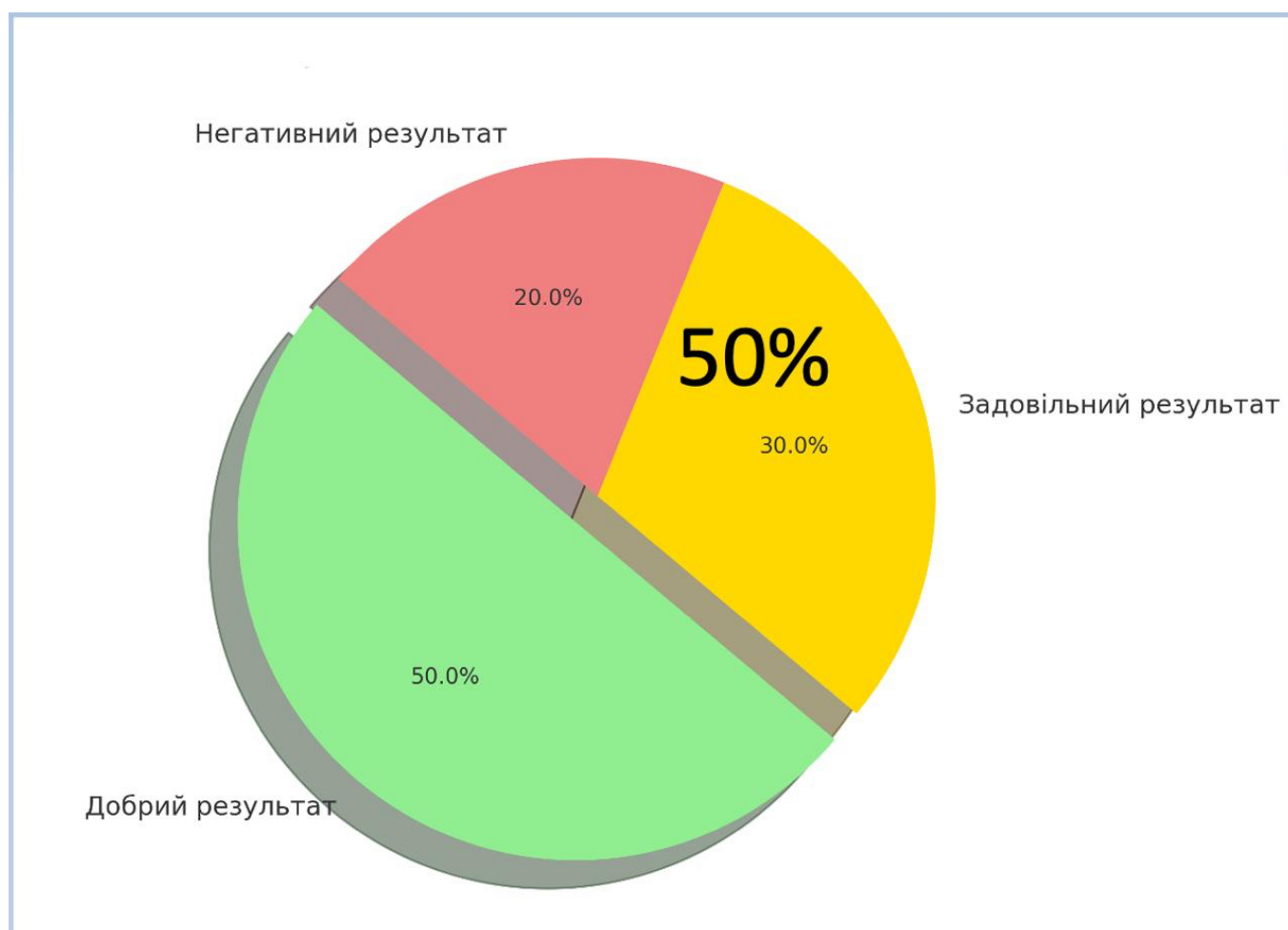


Figure 2. Оцінка результатів лікування пацієнтів з переломами проксимального відділу ВГК

Як видно із рис. 2, «добрі» результати отримані в 50% випадків, в той же час разом 50% склали «задовільні» (30%) та «негативні» (20%) результати. Це значний відсоток, який потребує більш глибокого вивчення причин такої ситуації.

Аналізуючи причини встановили, що в 30% були технічні помилки, а в 70% - діагностичні.

Нестабільність колінного суглоба після переломів проксимального відділу великогомілкової кістки виникає внаслідок ускладнень, представлених на рисунку 3.

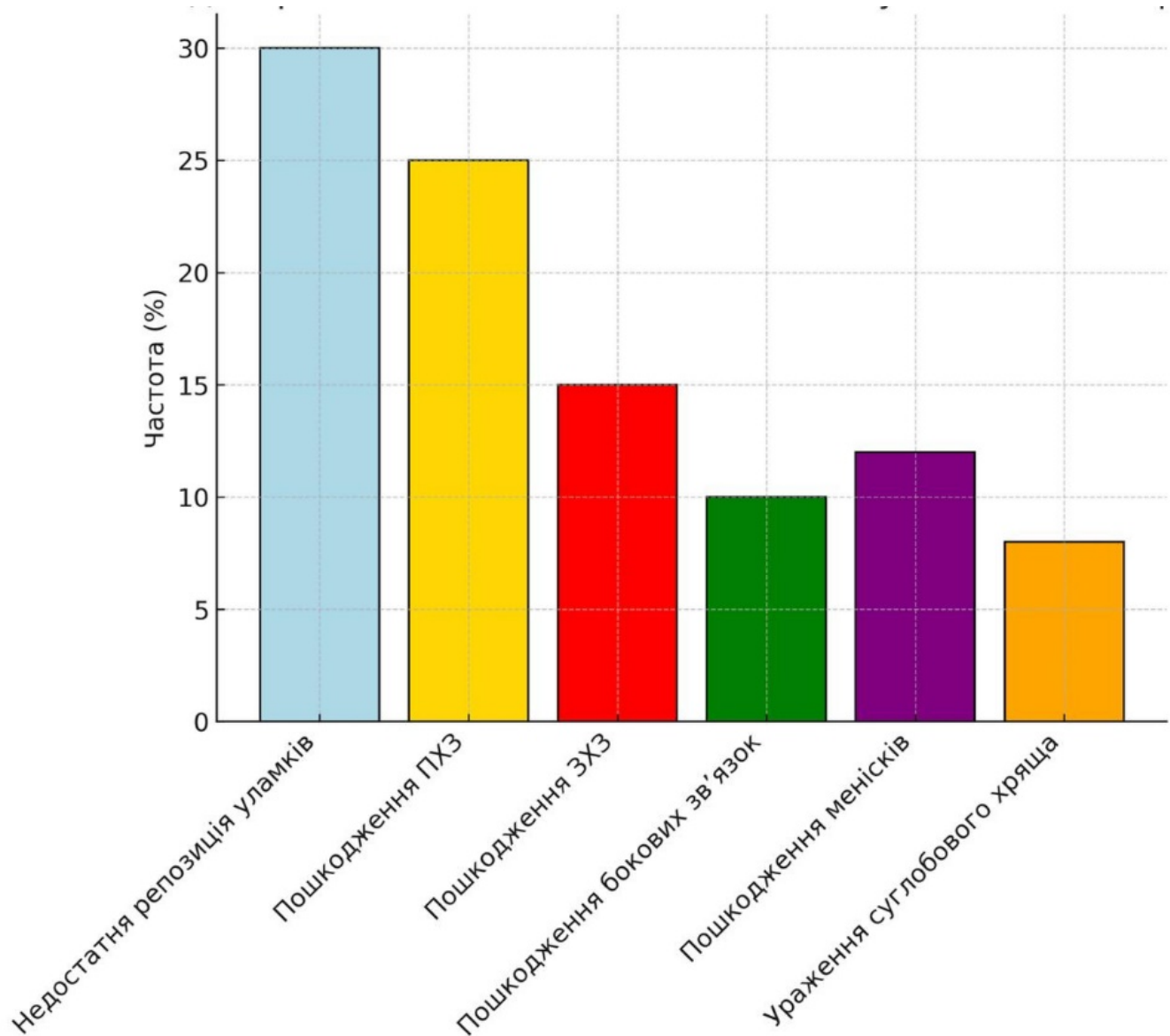


Figure 3. Причини нестабільності колінного суглоба

Як видно із рис. 3, на перший план виступає недостатня репозиція уламків (30%) і пошкодження передньої хрестоподібної зв'язки (25%). В меншій мірі мають місце пошкодження задньої хрестоподібної зв'язки (15%), бокових зв'язок (10%), менісків (13%) та ураження суглобового хряща (7%). Всі ці фактори призводять до хронічної нестабільності з порушенням біомеханіки суглоба та розвитку швидких дегенеративних змін.

Таким чином, попри високий відсоток хірургічного лікування, лише половина пацієнтів досягли добрих функціональних результатів, що свідчить про необхідність удосконалення діагностики (недостатнє застосування МРТ/УЗД) та покращення техніки остеосинтезу (адекватна репозиція критично важлива для відновлення стабільності).

Раннє виявлення ознак нестабільності дає змогу своєчасно скоригувати тактику лікування.

Посттравматична нестабільність колінного суглоба – ключовий чинник, який суттєво впливає на функціональні результати.

Висновки

1. За результатами ретроспективного дослідження частішими були переломи II, III та V типів за Schatzker ($\approx 60\%$).
2. Хірургічне лікування було застосовано в 91,3% пацієнтів, але лише 50% із них досягли добрих результатів.
3. Головною причиною незадовільних результатів була нестабільність колінного суглоба, яка потребує застосування додаткової діагностики.
4. МРТ та УЗД повинні бути включені до стандартного алгоритму обстеження при підозрі на супутні пошкодження м'яких структур суглоба.

References

1. Kfuri M, Schatzker J. Revisiting the Schatzker classification of tibial plateau fractures. *Injury*. 2018;49(12):2252–2263. doi:10.1016/j.injury.2018.11.010
2. Papagelopoulos PJ, Partsinevelos AA, Themistocleous GS, Mavrogenis AF, Korres DS, Soucacos PN. Complications after tibia plateau fracture surgery. *Injury*. 2006;37(6):475–484. doi:10.1016/j.injury.2005.06.035
3. Markhardt BK, Gross JM, Monu JU. Schatzker Classification of Tibial Plateau Fractures: Use of CT and MR Imaging Improves Assessment. *Radiographics*. 2009;29(2):585–597. doi:10.1148/rg.292085176
4. Chan PS, Klimkiewicz JJ, Luchetti WT, Esterhai JL, Kneeland JB, Dalinka MK. Impact of magnetic resonance imaging on treatment decisions for tibial plateau fractures. *J Orthop Trauma*. 1997;11(6):424–429. doi:10.1097/00005131-199708000-00007
5. Gardner MJ, Yacoubian S, Geller D, Suk M, Mintz D, Potter HG, Helfet DL, Lorich DG. The incidence of soft tissue injury in operative tibial plateau fractures: a magnetic resonance imaging analysis of 103 patients. *J Orthop Trauma*. 2005;19(2):79–84. doi:10.1097/00005131-200502000-00002
6. Haller JM, Holt DC, McFadden ML, Higgins TF, Kubiak EN. Tibial plateau fractures: an evidence-based approach to evaluation and management. *J Am Acad Orthop Surg*. 2018;26(18):e394–e404. doi:10.5435/JAAOS-D-16-00742
7. Berkes MB, Little MT, Lazaro LE, Cymerman RM, Helfet DL, Lorich DG. Predicting clinical function after operative treatment of tibial plateau fractures: is intra-articular fracture severity important? *J Orthop Trauma*. 2014;28(5):285–292. doi:10.1097/BOT.0000000000000011
8. Yacoubian SV, Nevins RT, Sallis JG, Hak DJ. Soft tissue injuries associated with tibial plateau fractures: should they affect the surgical plan? *J Knee Surg*. 2009;22(1):26–29. doi:10.1055/s-0030-1247752
9. Krause M, Frosch KH, Bachmann G, Stürmer KM, Fischer K. Intra-articular tibial plateau fractures: guidelines for diagnosis and treatment. *EFORT Open Rev*. 2016;1(10):362–370. doi:10.1302/2058-5241.1.000037
10. Liu D, Liu Q, Gao Y, Lu Y. Correlation of MRI findings with clinical outcomes after surgical treatment of tibial plateau fractures. *Orthop Surg*. 2015;7(3):227–234. doi:10.1111/os.12185